

UNIVERSIDAD PRIVADA ANTENOR ORREGO
FACULTAD DE MEDICINA HUMANA
ESCUELA PROFESIONAL DE MEDICINA HUMANA



TESIS PARA OPTAR EL TÍTULO PROFESIONAL DE MÉDICO CIRUJANO

**MALFORMACIÓN ADENOMATOIDEA QUÍSTICA CONGÉNITA:
REPORTE DE UN CASO**

AUTORA: NUÑEZ MUÑOZ, LEYLA PAULA

ASESOR: CAPRISTÁN DIAZ, EDWIN ARTURO

Trujillo – Perú

2020

MALFORMACIÓN ADENOMATOIDEA QUÍSTICA CONGÉNITA: REPORTE DE UN CASO
CONGENITAL CYSTIC ADENOMATOID MALFORMATION: A CASE REPORT

Tipo de investigación; Reporte de caso clínico de interés especial


Financiamiento: Ninguna

Número de palabras: 1945

Número de figuras y cuadros: 5

- Figura 1: Ecografía bidimensional
- Figura 1a y Figura 1b: Corte transverso de tórax fetal en la semana 34 de gestación. Evidencia imágenes econegativas de 6 x 4 mm (flecha roja) e imagen econegativa de 9 x 6 mm (flecha amarilla) en la parte posterior lateral externa e interna del pulmón izquierdo.
- Figura 2: TC de tórax
- Figura 2a y figura 2b: Corte axial ventana pulmonar. Evidencia componente multiquístico en lóbulo superior e inferior izquierdo, que ejerce efecto de masa en parénquima adyacente (puntas de flecha); dentro de la masa se evidencia quiste de 10 mm en LII (flecha roja).
- Figura 2c: Reconstrucción coronal

Declaración de conflicto de intereses: Ninguna



JORGE E. NAVARRO KOBASHIGAWA
PEDIATRA - NEONATOLOGO
C.M.P. 45587 R.N.E. 21942 - 22063

MALFORMACIÓN ADENOMATOIDEA QUÍSTICA CONGÉNITA: REPORTE DE UN CASO

CONGENITAL CYSTIC ADENOMATOID MALFORMATION: A CASE REPORT

Leyla Paula Núñez Muñoz¹ Edwin Arturo Capristán Díaz²

¹Bachiller en Medicina. Universidad Privada Antenor Orrego. Trujillo. Perú.
lnunezm2@upao.edu.pe

²Médico especialista en Neonatología del Hospital Belén de Trujillo. Docente pregrado de Universidad Privada Antenor Orrego. Trujillo. Perú.
ecapristand@upao.edu.pe

RESUMEN

ANTECEDENTES: La malformación adenomatoidea quística congénita (CCAM) es una anomalía del desarrollo pulmonar, no hereditaria; que se manifiesta por la presencia de dilataciones de las estructuras respiratorias terminales. De presentación poco frecuente, con una incidencia de 1 en 11 000 a 1 en 35 000 recién nacidos vivos.

CASO CLÍNICO: Recién nacido de 40 semanas de edad gestacional, a quien se le realiza en el periodo prenatal un ultrasonido, evidenciándose múltiples imágenes econegativas en el pulmón izquierdo compatibles con CCAM, se opta por un manejo prenatal con un ciclo de dexametasona. Al nacimiento se le realiza tomografía axial computarizada de tórax, mostrando imágenes quísticas múltiples en el lóbulo superior e inferior del pulmón izquierdo, con diagnóstico final de CCAM tipo II de acuerdo a la clasificación de Stocker (1977). Al ser paciente asintomático se opta por manejo conservador.

CONCLUSIONES: En toda gestación debe hacerse ultrasonografía en el segundo trimestre para la detección precoz de malformaciones pulmonares como la CCAM y así evitar complicaciones prenatales y postnatales inmediatas para mejorar el pronóstico de estos pacientes. El manejo terapéutico postnatal, dependerá del estado clínico del paciente.

PALABRAS CLAVES: Malformación adenomatoidea quística congénita, anomalía del desarrollo pulmonar.

ABSTRACT

BACKGROUND: Congenital cystic adenomatoid malformation (CCAM) is an abnormality of lung development, non-hereditary; which manifestation is the presence of dilatations of terminals respiratory structures. It is a rare disease, with an incidence of 1 in 11 000 to 1 in 35 000 live births.

CLINICAL CASE: Newborn of 40 week gestational, who underwent an ultrasound in the prenatal period, showing multiple econeegative images in the left lung compatible with CCAM. Prenatal management with a dexamethasone cycle was chosen. At birth, chest computed tomography was performed showing multiple cystic images in the upper and lower lobe of the left lung, with a final diagnosis of type II CCAM according to Stocker's classification (1977). Being an asymptomatic patient, conservative management is chosen.

CONCLUSIONS: Ultrasonography should be done in every pregnancy in the second trimester for the early detection of pulmonary malformations such as CCAM in order to avoid prenatal and immediate postnatal complications to improve the prognosis of these patients. Postnatal therapeutic management will depend of the patient's clinical status.

KEYWORDS: Congenital cystic adenomatoid malformation, abnormality of lung development.

INTRODUCCIÓN

La malformación adenomatoidea quística congénita (CCAM), es una anomalía poco frecuente del desarrollo pulmonar caracterizado por la proliferación y dilatación anormal de las estructuras respiratorias terminales que resulta de la morfogénesis anormal de la ramificación del pulmón.¹ Tiene una incidencia de 1 en 11 000 a 1 en 35 000 recién nacidos vivos, representando el 25% de las malformaciones congénitas del pulmón.^{3,4} Ésta, según la clasificación de Stocker en 1977 se subdivide en 3 tipos, tipo I que se caracteriza por la presencia de quistes solitarios o múltiples con un diámetro mayor de 2 cm, tipo II por la presencia de múltiples quistes menores de 2 cm y tipo III cuyo aspecto es el de una masa extensa no quística mediante ultrasonografía.⁵ El diagnóstico se puede realizar prenatalmente, mediante el uso de ultrasonografía con confirmación anatomopatológica o postnatal con el uso de tomografía axial computarizada. Existen 2 posturas para su manejo, en aquellos pacientes

sintomáticos se realizará la resección quirúrgica del segmento afectado, mientras que en los asintomáticos se puede optar por un manejo conservador con controles seriados. ³

PRESENTACIÓN DE CASO

Recién nacido (RN) masculino de 40 semanas de edad gestacional, quien tenía como antecedentes a una madre de 26 años con sólo 5 controles prenatales, se realizó ecografía obstétrica en el tercer trimestre a las 34 semanas de edad gestacional evidenciándose pulmón izquierdo con imágenes econegativas de 6 x 4 mm y de 9 x 6 mm en la parte posterior lateral externa e interna, concluyéndose en el informe como malformación adenomatoidea quística izquierda (*Figura 1a y 1b*). Se continuó con control prenatal, indicándose manejo con un ciclo de dexametasona en dosis de maduración pulmonar con posterior programación para cesárea electiva.

Nació por cesárea electiva en el Hospital Belén de Trujillo, producto de primera gestación, APGAR de 8 al minuto y de 9 a los 5 minutos. A la somatometría tuvo un peso de 3210 g, longitud de 47 cm, perímetro cefálico de 35 cm y perímetro torácico de 33 cm. En el examen físico presentó frecuencia cardiaca de 130 lpm, frecuencia respiratoria de 50 rpm, temperatura de 36,5 °C y SatO₂: 97% sin oxígeno suplementario y con score de Silverman-Anderson de 02 puntos. Dormido, activo con leve dificultad respiratoria; piel normotérmica, normocrómica, llenado capilar menor de 2 segundos; en la evaluación de aparato respiratorio se encontró retracción subcostal con moderado pasaje de murmullo vesicular en ambos campos pulmonares; en aparato cardiovascular se auscultó ruidos cardiacos rítmicos regulares, no soplos audibles; en abdomen se auscultó ruidos hidroaéreos conservados, a la palpación: abdomen blando-depresible, no masas palpables; neurológicamente tono y reflejos conservados. Se postuló como hipótesis diagnóstica: malformación adenomatoidea quística pulmonar por antecedente prenatal, solicitándose radiografía de tórax y hemograma. En la radiografía de tórax se evidenció pulmones ventilados con tenues imágenes radiolúcidas y ovoides múltiples, la mayor de 17 mm, ubicados en tercio medio inferior de hemitórax izquierdo, compatibles con probable malformación adenomatoidea quística; en el hemograma se encontró leucocitos: 21.68 10³/uL, neutrófilos 15.25 10³/uL, linfocitos 4.13 10³/uL, monocitos 1.07 10³/uL, Hb: 16.4 g/dL, HCT: 47% y plaquetas: 295 10⁹L; posteriormente se le solicitó PCR con

resultado de 10.0 mg/L indicándose toma de hemocultivo; se solicitó perfil de coagulación, urea, creatinina y electrolitos séricos con resultados dentro del rango de normalidad. Se sospechó sepsis neonatal iniciándose tratamiento con ampicilina 240 mg endovenoso cada 12 h y amikacina 49 mg endovenoso cada 24 h. Durante el segundo día de vida se encontró frecuencia cardiaca de 138 lpm, frecuencia respiratoria 62 rpm, saturación de oxígeno de 96% a oxígeno ambiental, a la evaluación de aparato respiratorio moderado pasaje de murmullo vesicular en ambos campos pulmonares con score de Silverman-Anderson de 0 puntos, el resto de aparatos y sistemas conservados; se continuó tratamiento antibiótico y se le solicitó tomografía axial computarizada de tórax, donde se evidenciaba pulmón con componente multiquístico con finos septos, localizado en el lóbulo superior e inferior izquierdo sin comprometer la llingula. El quiste de mayor tamaño mide 10 mm de diámetro en LII (*Figura 2a, 2b y 2c*), concluyendo el informe con el diagnóstico de malformación adenomatoidea quística Tipo II.

Al sexto día de vida se solicita PCR con resultado de 1.0 mg/L, al examen físico: frecuencia cardiaca: 158 lpm, frecuencia respiratoria: 60rpm, SatO₂: 98% sin oxígeno suplementario, evaluación de aparatos y sistemas sin anormalidades; suspendiéndose el respectivo manejo antibiótico, se obtuvo el resultado de hemocultivo siendo este negativo. Finalmente, se realizó interconsulta con el Servicio de Cirugía Pediátrica del Hospital Belén de Trujillo, concluyendo como paciente con MAQ tipo II asintomático hemodinámicamente estable; no amerita intervención quirúrgica de emergencia, sugiriendo seguimiento por consultorio externo; dándose el alta médica.

Actualmente, debido a la coyuntura sanitaria ocasionada por la pandemia del Covid-19, no se ha podido hacer un seguimiento al paciente en consultorio externo de Cirugía Pediátrica; sin embargo, en su última cita en Control de Crecimiento y Desarrollo, el paciente de 2 meses de edad continúa siendo asintomático, con un peso de 5 800 g y una longitud de 57 cm, resultando en un crecimiento adecuado según las curvas de crecimiento de la OMS.

DISCUSIÓN

La malformación adenomatoidea quística congénita (CCAM), es una anomalía poco frecuente del desarrollo pulmonar, caracterizado por la proliferación y dilatación anormal de las estructuras respiratorias terminales, que resulta de la

morfogénesis anormal de la ramificación del pulmón.¹ Tiene una incidencia de 1 en 11 000 a 1 en 35 000 recién nacidos vivos, representando el 25% de las malformaciones congénitas del pulmón. Sin embargo, debido a la mejora de la ecografía prenatal, algunos autores encuentran una incidencia de 1 en 2500 recién nacido vivos.² Es frecuentemente unilateral en un 80-85%, con presentación predominante en el sexo masculino.^{3,4} En el presente caso se muestra un paciente varón, observando la predominancia en sexo masculino descrita anteriormente; cuya lesión multiquística se encuentra localizada en lóbulo superior e inferior izquierdo sin comprometer llingula, concordando que la presente patología es de presentación unilateral en la mayoría de los casos.

Su patogenia, se debe a una falla en la interacción entre endodermo y mesodermo que propician un desequilibrio entre la proliferación celular y la apoptosis durante el desarrollo pulmonar. Durante el desarrollo pulmonar se identifican 5 fases: el periodo embrionario que ocurre en las primeras 5 semanas, periodo pseudoglandular desde la semana 5 hasta la semana 16, canalicular entre la semana 16 a 27, del saco terminal desde la semana 28 hasta el término de la gestación y la fase alveolar en el periodo postnatal.⁶ La CCAM de acuerdo a la clasificación de Stocker, la tipo I no pertenece a una etapa definida, la tipo II se produce en el periodo canalicular y la tipo III en el periodo pseudoglandular.⁷ La CCAM en general tiene su mayor potencial de crecimiento entre las semanas 18 y 26 durante el cual hay una expansión rápida de las vías respiratorias conductoras y los túbulos pulmonares periféricos que continúan ramificándose y formando túbulos acinares, dando la apariencia glandular característica.⁸ De acuerdo al estudio tomográfico de tórax, la lesión multiquística antes descrita pertenece al Tipo II según la clasificación de Stocker (1977), caracterizadas por lesiones multiquísticas cuyo diámetro es menor de 2cm, lo cual lleva a inferir que la injuria se produjo durante el periodo canalicular.

El diagnóstico de esta patología se realiza a edad temprana, 70% en el periodo prenatal y primera semana de vida, 85% en los 2 primeros años de vida por manifestaciones de dificultad respiratoria o infecciones a repetición, sin embargo, un 17% son asintomáticos hasta su diagnóstico casual en la adolescencia o adultez.⁹ El diagnóstico probable se hizo mediante ecografía prenatal durante la semana 34 de edad gestacional, se tomó una radiografía de tórax postnatal y finalmente un tomografía axial computarizada de tórax para confirmar el

diagnóstico; ambos durante la primera semana de vida, concordando que el diagnóstico de la presente patología se realiza a edad temprana.

Para el diagnóstico prenatal hace uso del ultrasonido, realizado en el segundo trimestre, siendo la edad promedio las 21 semanas.² Este, permite la clasificación de las lesiones como macroquísticas o microquísticas. Lesiones macroquísticas caracterizadas por un tamaño de 2 a 10cm, visualizándose también áreas ecogénicas intermedias delgadas o un solo quiste. La categoría microquística incluye lesiones que tienen un tamaño menor de 2cm con áreas ecogénicas adyacentes. El ultrasonido Doppler se utiliza para distinguir el origen del suministro de sangre de la CCAM y de su principal diagnóstico diferencial, el secuestro broncopulmonar (BPS). El CCAM se caracteriza porque su flujo sanguíneo arterial proviene del sistema pulmonar, a diferencia del BPS en el cual su suministro de sangre arterial proviene de la circulación sistémica.⁸ El diagnóstico en el presente caso se realizó mediante ecografía prenatal en el tercer trimestre de la gestación a las 34 semanas, donde se evidenció múltiples imágenes econegativas en el pulmón izquierdo. Sin embargo, el diagnóstico solo usando ultrasonido esta sujeto a errores; el valor predictivo solo del ultrasonido es de 57%.

La relevancia del diagnóstico prenatal radica en el diagnóstico temprano, con la finalidad de evitar el desarrollo de hipoplasia pulmonar, compresión del mediastino, atresia o compresión esofágica y por consiguiente presentar hidrops fetal o polihidramnios; evitar manifestaciones como dificultad respiratoria o infecciones frecuentes como neumonías a repetición y más aún el posterior desarrollo de neoplasias. CCAM es una patología con un riesgo de malignización de 4%, asociándose con el desarrollo de adenocarcinoma pulmonar (AC), de este el subtipo broncoalveolar (BAC) (constituye 4% de todos los cánceres pulmonares, pero cuenta con 20% de los carcinomas de células no pequeñas) es el cáncer pulmonar mayormente asociado con CCAM, en su mayoría se presenta en la niñez tardía y adultos, con una incidencia más elevada en los mayores de 26 años.^{1,10,11,12} Entre otras neoplasias asociadas encontramos el rhabdomyosarcoma (RMS) y el blastoma pleuropulmonar (PPB), siendo estas más frecuentes en la edad pediátrica, con una media de diagnóstico a los 2 años.^{13,14} En la actualidad, debido a la coyuntura sanitaria ocasionada por la pandemia del Covid-19, no se ha podido hacer un seguimiento al paciente en consultorio externo

de Cirugía Pediátrica; sin embargo, en su última cita en CRED, el paciente de 2 meses de edad se encontraba asintomático y con crecimiento adecuado.

Entre las alternativas terapéuticas prenatales se considera la administración de esteroides, punción intrauterina, embolización con alcohol, destrucción láser de la vascularización nutricia y para masas sólidas, la lobectomía vía histerotomía.¹⁵ En el paciente se realizó manejo prenatal con corticoides usando un ciclo de dexametasona, los corticoides tienen un efecto benéfico en el CCAM, demostrándose en diversos estudios una reducción del tamaño de la lesión, principalmente el CCAM con lesiones microquísticas.¹⁶ En el paciente se realizó un manejo antenatal con un ciclo de dexametasona en dosis de maduración pulmonar estándar posterior a la toma de una ecografía obstétrica, en la que se evidenciaba pulmón izquierdo con imágenes econegativas de 6 x 4 mm y de 9 x 6 mm en la parte posterior lateral externa e interna; clasificándose ecográficamente como de tipo microquística; sin embargo, no se contó con una nueva ecografía donde se pudiera visualizar la evolución de la masa.

En el periodo postnatal, el primer examen a utilizar es la radiografía de tórax, en la que se observa la presencia de imágenes quísticas; las imágenes halladas se confirman con la realización de una tomografía computarizada, método diagnóstico definitivo, en la cual se valora la extensión de la lesión y se descarta otras malformaciones pulmonares. Debido al diagnóstico prenatal del paciente y de acuerdo con los algoritmos diagnósticos, se realiza una radiografía de tórax donde se evidencia imágenes radiolúcidas y ovoides múltiples, consecuentemente, para su diagnóstico definitivo se realiza una TAC de tórax donde se evidencia la extensión y el tipo de CCAM de acuerdo a la clasificación de Strokes (1977). El diagnóstico de certeza se establece con el estudio anatomopatológico.³

Varios estudios determinan que el tratamiento es quirúrgico, debido al riesgo de infección de 10% y al riesgo de malignización de 4%, sugiriéndose que la cirugía debe realizarse antes de los 10 meses, ya que en promedio los pacientes asintomáticos pueden desarrollar síntomas entre los 7 y los 10 meses. Sin embargo, existen otras posturas que hablan de un manejo conservador para aquellos pacientes con diagnósticos prenatal, pero asintomáticos al nacimiento; en ellos se monitorizan a través de controles seriados mediante tomografía de las

lesiones para ver la posibilidad de una degeneración maligna; como es el caso del paciente del presente caso.^{17,18,19}

En caso de realizarse un abordaje quirúrgico, se realizará una lobectomía o segmentomía mediante toracotomía o toracoscopía mínimamente invasiva.²⁰ Las complicaciones posquirúrgicas son más frecuentes en los pacientes que fueron sintomáticos antes de la cirugía. Incluyen larga estancia hospitalaria, drenaje pleural, necesidad de ventilación invasiva, fístulas y hemorragia.²¹

CONCLUSIONES

En toda gestación debe hacerse ultrasonografía en el segundo trimestre para la detección precoz de malformaciones pulmonares como la CCAM y así evitar complicaciones prenatales y postnatales inmediatas para mejorar el pronóstico de estos pacientes. El manejo terapéutico postnatal dependerá del estado clínico del paciente.

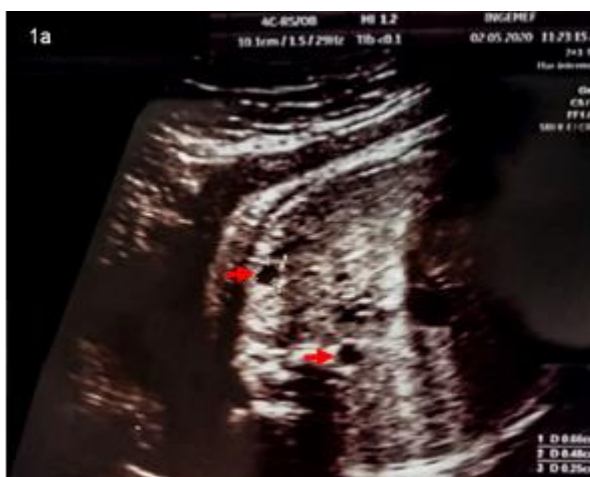BIBLIOGRAFÍA:

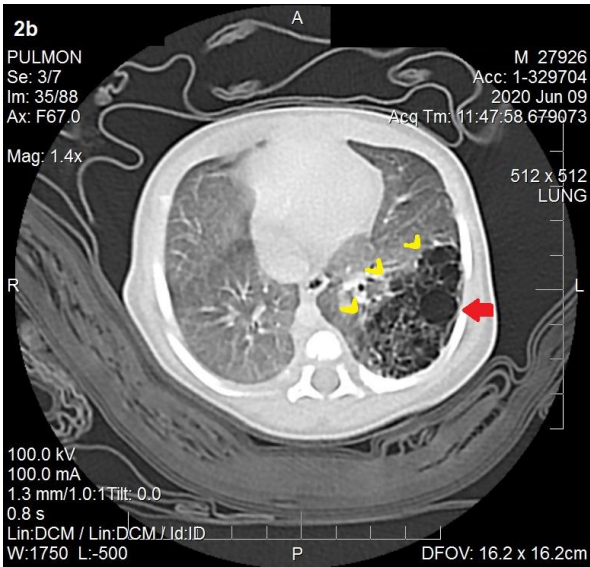
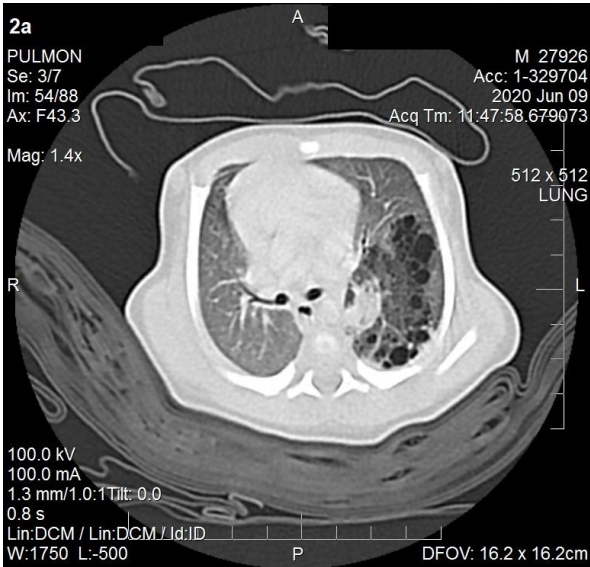
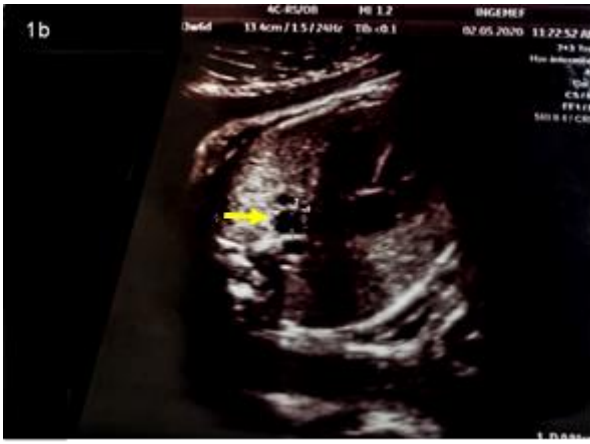1. Li J, Chen G-S, Zhang X, Moore L, Cheng H. Congenital Cystic Adenomatoid Malformation with Associated Mucinous Bronchioloalveolar Carcinoma in a Neonate. *Fetal and Pediatric Pathology*. 2014;33(1):29-34.
2. Stocker L, Wellesley D, Stanton M, Parasuraman R, Howe David. The increasing incidence of foetal echogenic congenital lung malformations: an observational study. *Prenatal Diagnosis* 2015; 35:148-153.
3. Chikkannaiah P, Kangle R, Hawal M. Congenital cystic adenomatoid malformation of lung: Report of two cases with review of literature. *Lung India*. 2013;30(3):215-8.
4. Sfakianaki AK, Copel JA. Congenital Cystic Lesions of the Lung: Congenital Cystic Adenomatoid Malformation and Bronchopulmonary Sequestration. *Rev Obstet Gynecol*. 2012;5(2):85-93.
5. Calderón M, González R, Rojas R, Castillo M, Vega T. Malformación adenomatoidea quística pulmonar. Reporte de un caso. *Rev Cubana Genet Comunit*. 2010;4(1):55-57.

6. Trull A, Mederos K, Escariz L, Díaz J, Chávez V. Malformación Adenomatoidea del pulmón. Reporte de caso y revisión de la literatura. *FACSALUD UNEMI*. 2018;2(2):53-60.
7. Lujan M, Bosque M, Mirapeix R, Marco M, Asensio O, Domingo C. Late-Onset Cystic Adenomatoid Malformation of the Lung. *Respiration* 2002;69:148-154
8. Wilson RD, Hedrick HL, Liechty KW, Flake AW, Johnson MP, Bebbington M, et al. Cystic adenomatoid malformation of the lung: Review of genetics, prenatal diagnosis, and in utero treatment. *American Journal of Medical Genetics Part A*. 2006;140(2):151-5.
9. Escobar F, Fuentes F, urzúa C, Capetillo M. Malformación Adenomatoidea Quística Pulmonar de presentación tardía: Revisión del tema y presentación de un caso. *Revista Chilena de Radiología*. 2010;16(4):190-194
10. Ioachimescu OC. From cystic pulmonary airway malformation, to bronchioloalveolar carcinoma and adenocarcinoma of the lung. *European Respiratory Journal*. 2005;26(6):1181-7.
11. Raz DJ, He B, Rosell R, Jablons DM. Bronchioloalveolar carcinoma: a review. *Clin Lung Cancer*. 2006;7(5):313-22.
12. Summers RJ, Shehata BM, Bleacher JC, Stockwell C, Rapkin L. Mucinous adenocarcinoma of the lung in association with congenital pulmonary airway malformation. *J Pediatr Surg*. 2010;45(11):2256-9.
13. Casagrande A, Pederiva F. Association between Congenital Lung Malformations and Lung Tumors in Children and Adults: A Systematic Review. *J Thorac Oncol*. 2016;11(11):1837-45.
14. Messinger YH, Stewart DR, Priest JR, Williams GM, Harris AK, Schultz KAP, et al. Pleuropulmonary blastoma: a report on 350 central pathology-confirmed pleuropulmonary blastoma cases by the International Pleuropulmonary Blastoma Registry. *Cancer*. 2015;121(2):276-85.
15. Kotecha S, Barbato A, Brush A, et al. Antenatal and Postnatal Management of Congenital Cystic Adenomatoid Malformation. *Paediatric Respiratory Reviews*. 2012;13:162-171.

16. Molina S, Msc G, Hincapié C, Suárez E, López O, Acuna E, Rojas J. Utilidad de la quimioterapia con corticoides en la reducción de volumen de las lesiones en fetos con malformación congénita de la vía aérea pulmonar (MCVAP): serie de casos. REV CHIL OBSTET GINECOL. 2019;84(3): 208-216.
17. Ng C, Stanwell J, Bruge D, Stanton M. Conservative management of antenatally diagnosed cystic lung malformations. Arch Dis Child. 2014;99:432-437.
18. Stanton M, Njere I, Ade-Ajayi N, et al. Systematic review and meta-analysis of the postnatal management of congenital cystic lung lesions. J Pediatr Surg. 2009;44:1027-33.
19. Furukawa T, Kimura O, Sakai K, et al. Surgical intervention strategies for pediatric congenital cystic lesions of the lung: A 20-year single-institution experience. J Pediatr Surg. 2015.
20. Kapralik, J., Wayne, C., Chan, E., & Nasr, A. Surgical versus conservative management of congenital pulmonary airway malformation in children: A systematic review and meta-analysis. Journal of Pediatric Surgery. 2016;51(3):508–512.
21. Conforti Aloï I, Trucchi A, Morini F, Inserra A, Bagolan P. Asymptomatic congenital cystic adenomatoid malformation of the lung: is it time to operate? J Thorac Cardiovasc Surg. 2009(4);138:826-830.

FIGURAS





Jorge Kawano
JORGE E. MARIANO KOBASHIGANA
PEDIATRA - NEONATOLOGO
C.M.P. 45387 R.N.E. 21902 - 22063

